

Cambios corneales debidos al incremento de la tensión ocular en un paciente operado de cirugía refractiva

› **Vanesa Blázquez Sánchez**

O.C. 14.783

› **Patricia González Rodríguez**

O.C. 18.891

INTRODUCCIÓN



En este trabajo se presenta un caso clínico en el que se muestran los cambios refractivos que experimenta un paciente, secundarios a un incremento de la tensión ocular.

Se procede a narrar un caso, para posteriormente proceder a desarrollar los aspectos más relevantes del mismo.

CASO CLÍNICO

Mujer de 28 años acude a la consulta interesada por la cirugía refractiva. La paciente es usuaria de lentes de contacto blandas, habiendo estado un total de 18 días sin usarlas.

La refracción es estable desde al menos un año y medio. No presenta antecedentes ni personales ni familiares de problemas de salud ocular o general. En la exploración optométrica se obtienen los resultados que se detallan a continuación.

La gafa actual que porta el paciente tiene la siguiente refracción: -1.75 esfera en OD y -2.00 esfera en OI, alcanzándose con cada ojo una AV de 0.9.

La mejor graduación y las AV logradas son:

OD: -2.25 esfera ->AV:1.0

OI: -2.5 esfera ->AV:1.0

La refracción bajo cicloplejía es OD: -2.0 esfera -0.5 cilindro a 155°; y OI : -2.25 esfera -0.5 cilindro a 25°.

En el test de Schirmer, el cual se realiza bajo instilación de anestésico, se obtienen unos valores de 25 mm de ambos ojos.

En las topografías se observa que existe un moldeamiento. El tamaño de las pupilas es de 6,5 mm en condiciones mesópicas (**Figura 1**).

Aunque la refracción es estable y no se presenta ninguna alteración ni en polo anterior ni posterior, se cita a la paciente a una revisión posterior para comprobar que el moldeamiento corneal observado es debido a las lentes de contacto y no a una degeneración corneal no diagnosticada.

Pasado un mes, tiempo durante el cual no porta lentes de contacto, la paciente acude nuevamente para comprobar si persiste el moldeamiento corneal y en la topografía se observa una regularización de los parámetros corneales, por lo que se considera que la paciente está en óptimas condiciones para someterse a una intervención de cirugía refractiva. Decide operarse tres días más tarde.

A la paciente se le practica una PRK, técnica quirúrgica que consiste en la modificación y moldeado de la forma y curvatura de la córnea mediante láser Excímer, realizando previamente una desepitelización corneal mediante raspador epitelial de Amoils. Tras la posterior exposición al láser, se aplica frío y se cubre con una lente de contacto para evitar las molestias producidas al epitelizar y por el parpadeo.

Como tratamiento postoperatorio se suministra dexame-tasona, chibroxin y oftalar. En casos de dolor leve se prescribió el uso del fármaco que el paciente utilizase habi-

tualmente en esos casos. En el caso de que el dolor alcanzase valores muy intensos, se indicaría sumatriptán.

La paciente sale del quirófano tras 15 minutos de reposo. Siguiendo el protocolo de la clínica en estos casos, se comprueba la AV, la refracción objetiva y se realiza una biomicroscopía, durante la cual no se detectan complicaciones quirúrgicas.

	AV	Autorrefractometría
OD	0.4	+0.25
OI	0.7	+0.5

En la revisión a los tres días de la cirugía, se observa que la córnea ha epitelizado perfectamente, por lo que se retira la lente de contacto. La refracción objetiva este día es:

OD: -0.75 esfera -0.75 cilindro a 156°
OI: -0.25 esfera -1.25 cilindro a 176°

La revisión biomicroscópica está dentro de la normalidad, al observarse una completa reepitelización. Se cita en 15-20 días para comprobar la tensión, puesto que al venir con las lentes de contacto no se puede estimar de forma precisa.

En la revisión a las tres semanas de la intervención, acude aduciendo visión muy variable, que mejora al despertar o cuando duerme un poco de tiempo.

Tras un estudio se observa un aumento del astigmatismo tanto a nivel refractivo como queratométrico. Al probárselo al paciente, dice experimentar una mejoría sustancial en su visión, siendo la agudeza visual sin corrección de 0.4 en ambos ojos, y pasa a la unidad con OD: -2.00 cil a 180° ->AV:1.0; y OI: -2.00 cil a 180° ->AV:1.0. Se realiza una topografía (Figura 2), con la cual se confirma el diagnóstico del astigmatismo. No se detecta ninguna alteración en polo anterior o posterior.

Profundizando en la anamnesis, la paciente señala que el cambio y el empeoramiento aumentan a medida que pasa el día y que tras periodos de descanso se encuentra mejor. Al comprobar el tratamiento que sigue la paciente, se observa que continúa con los corticoides postoperatorios. Se analiza, pues, la tensión ocular (12/14 mmHg) y el

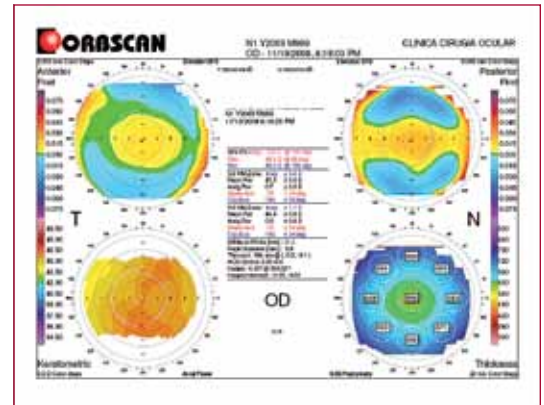


Figura 1.

espesor corneal, concluyéndose que el astigmatismo se ha producido por un aumento de la tensión ocular por los corticoides, por lo que se decide sustituir la dexametasona (el cual es un potente glucocorticoide sintético que actúa como antiinflamatorio e inmunosupresor) por FML (que, a pesar de ser un corticoide, es más suave, antialérgico y antiinflamatorio), ya que, como es sabido, los corticoides tienden a provocar un aumento de la tensión ocular.

Además, se añade alphagan, que pertenece al grupo de los simpaticomiméticos y reduce la presión intraocular en pacientes con glaucoma de ángulo abierto o hipertensión ocular.

Se cita cinco días más tarde, comprobándose la efectividad del tratamiento, lo que se traduce en una mejoría de la agudeza visual sin corrección (0.6 en ambos ojos) y una disminución de la tensión ocular (9 y 8 mmHg), al igual que sucedió con los astigmatismos tanto en la refracción objetiva (OD: +0.25 esf -1.25 cil a 180° y OI: +0.0 esf -1.75 cil a 180°) como en la subjetiva (OD: -0.75 cil a 180° y AV: 1.0; y OI: -1.75 cil a 180° y AV: 1.0).

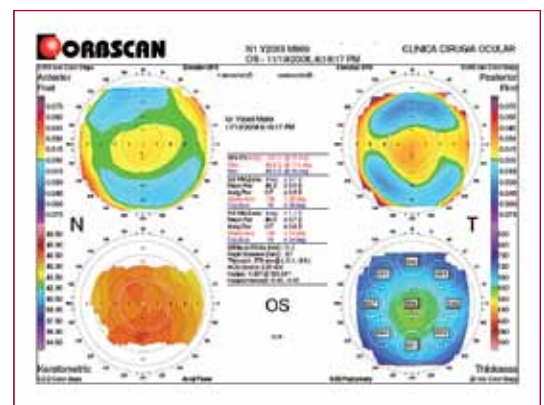


Figura 2.

Se continúa sin ninguna alteración a nivel de polo anterior o posterior.

Observándose la buena respuesta al tratamiento, se decide continuar con FML y se reduce el alphagan a una sola vez al día. Se adapta una lente terapéutica para evitar molestias e incrementar la rigidez corneal, tratando de disminuir el astigmatismo causado por el aumento de la tensión.

A la semana siguiente se revisa la tensión, la cual continúa dentro de los valores normales de 10 mm Hg. La agudeza visual también se recupera, alcanzando 0.8 y 0.7 en OD y OI, respectivamente, y la refracción pasa a ser:

OD: -0.5 cil a 4°
OI: +0.25 esf -0.75 cil a 6°

A la vista de estos resultados, se decide eliminar el tratamiento con alphagan, continuar con FML y revisar a la semana siguiente para comprobar la estabilidad. En esta revisión los valores de la TOC están controlados y alcanza una mejor agudeza visual, siendo los resultados de la exploración:

AV s/c: 0.6 en AO
TOC: (OD: 9 mmHg / OI: 8 mmHg)
Autorrefractometría. OD: +0.25 esf -1.25 cil a 180° y OI: +0.0 esf -1.75 cil a 180°.

Refracción manifiesta OD: -0.75 cil a 180° (AV: 1.0) y OI: -1.75 cil a 180° (AV: 1.0).

No se observa ninguna alteración en polo anterior o posteriores.

Otra semana más tarde (27/01/09) se observa una nueva subida de los valores de la TOC, pero ya controlada.

En la **Tabla 1** se puede observar la evolución refractiva y visual que la paciente ha experimentado durante todas estas visitas.

TENSIÓN OCULAR

Hasta hace unos años el glaucoma se definía como una neuropatía óptica en la que existía una alteración del campo visual y de la papila, por un aumento de la presión intraocular. Actualmente se sabe que dichos cambios son independientes, hasta cierto punto, de la PIO y en ellos influyen otros múltiples factores.

El glaucoma se define como una enfermedad ocular caracterizada por aumento de la presión intraocular (PIO), excavación y degeneración de la cabeza del nervio óptico, con daño de sus fibras nerviosas, que produce defectos en el campo visual. Como consecuencia de esta definición, no todas las tensiones oculares altas equivalen a glaucoma.

Tabla 1.

Revisión	AV		PIO		Refracción objetiva		Refracción subjetiva		Topografía	
	OD	OI	OD	OI			OD	OI	OD	OI
PRE-QX			16	14	-2,25 esf -0,5 cil a 4°	-2,5 esf -0,5 cil a 13°	-2,25 ESF	-2,5 ESF	Figura 1 y 3 (descanso LC)	Figura 2 y 4 (descanso LC)
Salida quirófano	0,4	0,7	Lleva LC		+0,25 esf	+0,5 esf				
3 días					-0,75 esf -0,75 cil a 156°	-0,25 esf -1,25 cil a 176°				
20 días	0,4	0,4	12	14	-2,25 cil a 179°	+0,25 esf -2,25 cil a 0°	-2,0 cil a 0°	-2,0 cil a 0°	Figura 5 y 6	Figura 7 y 8
25 días			9	8	+0,25 esf -1,25 cil a 0°	-1,75 cil a 1°	-0,75 cil 0°	-1,75 cil a 0°		
32 día	0,8	0,7	10	10	-0,5 cil a 4°	+0,25 esf -0,75 cil a 6°				
39 días	0,7	0,9	12	12	+0,25 esf -0,5 cil a 2°	-0,75 cil a 6°				
46 días	0,8	0,7	10	12	-0,25 esf -1,0 cil a 1°	+0,25 esf -1,25 cil a 10°	-0,75 cil a 180°	-0,75 cil a 10°		
61 días	0,8	0,8	16	13	-0,25 esf -0,75 cil a 172°	+0,25 esf -1,0 cil a 14°				
91 días	1,2	1	12	12	-0,75 cil a 175°	+0,25 esf -1,0 cil a 13°	0	-0,5 cil a 10°	Figura 9 y 10	Figura 11 y 12
169 días	1,5	2	11	8	0	+0,25 esf -0,5 cil a 24°	0	0		

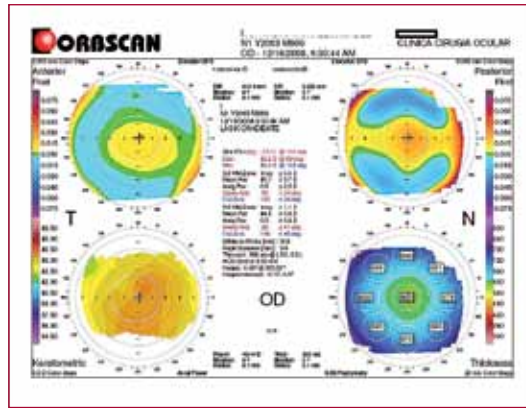


Figura 3.

Al igual que la tensión arterial es consecuencia de la actividad del sistema circulatorio y del corazón, la presión intraocular es debida al equilibrio entre el sistema de producción y evacuación del humor acuoso. Una alteración del equilibrio de dichos sistemas aumenta la presión, provocando daños en el nervio óptico, y, si se mantiene durante tiempo, se pueden dañar las células del nervio irreversiblemente.

Es importante valorar y no olvidar que el valor de la tensión ocular es independiente de cada individuo. No se debe tomar como un valor aislado, sino relacionarlo con otros factores que influyen y se deben tener en cuenta, como el espesor corneal, ya que una córnea gruesa con una paquimetría amplia soporta mejor tensiones altas que una fina, que será fácilmente moldeable.

Por ello, en los operados con técnicas refractivas que afectan a la córnea se debe prestar especial atención a la tensión ocular, como se podrá observar en el caso que nos ocupa.

Tabla 2. Ajuste de la PIO en función del espesor corneal.

Espesor corneal (micras)	Ajuste PIO	Espesor corneal (micras)	Ajuste
445	+7	535	+1
455	+6	545	0
465	+6	555	-1
475	+5	565	-1
485	+4	575	-2
495	+4	585	-3
505	+3	595	-4
515	+2	605	-4
525	+1	615	-5

Para que este aspecto sea más fácil, se han creado unas tablas en las que se indica la función de la paquimetría cuando la presión intraocular estaría infra/sobrestimada, considerándose como valor medio estándar las 555 micras (Tabla 2).

CLASIFICACIÓN

Existen diferentes clasificaciones, en función de los distintos factores:

1. De acuerdo al mecanismo responsable del aumento de la tensión ocular:

➤ Glaucoma de ángulo abierto (GPAA). Es crónico, progresivo, de lenta instauración, bilateral, asimétrico en algunos casos e indoloro.

➤ Glaucoma de ángulo cerrado. Se considera una urgencia oftalmológica y se caracteriza por la elevación súbita de la presión intraocular, condicionada por un cierre angular con bloqueo pupilar y cámara estrecha. La observación mediante gonioscopia permite ver un mayor o menor grado de cierre angular.

2. Presencia o ausencia de factores asociados:

➤ Glaucomas primarios. No están asociados a ninguna alteración ocular que los cause. Pueden ser de ángulo abierto o cerrado. Es el más común (55%).

➤ Glaucomas secundarios. Se deben a una causa determinada y conocida y pueden ser adquiridos o del desarrollo y de ángulo abierto o cerrado. Su frecuencia es del 30%.

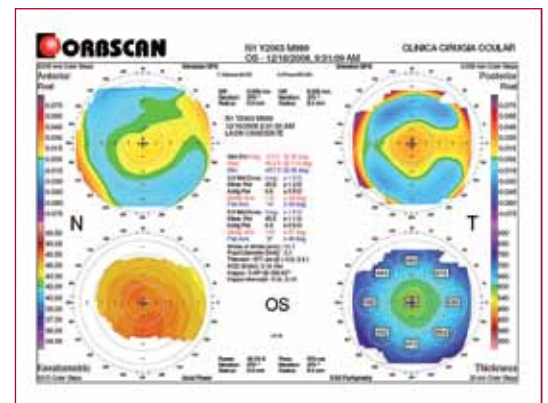


Figura 4.

3. Según la edad de inicio:

- Glaucoma congénito. Se caracteriza por un desarrollo embriológico incompleto de las estructuras del ángulo camerular, lo cual causa una mayor resistencia al flujo de salida del humor acuoso.
- Glaucoma infantil.
- Glaucoma juvenil.
- Glaucoma del adulto.

Otro de los aspectos que influye a la hora de la toma de tensión es el equipo utilizado para valorarla.

APARATOS DE MEDICIÓN

El aparato que mide la presión intraocular es el tonómetro. Se basa en el principio de que el ojo (córnea) ofrece una resistencia a ser deformado que es directamente proporcional a la presión que hay en su interior.

Se trata de una medida indirecta: no se mide la PIO real sino la fuerza externa que hay que aplicar para deformar la córnea.

Existen diferentes tipos de tonómetros, que podemos clasificar de la forma siguiente:

1. Tonómetro de aplanación

En la tonometría de aplanación, el tonómetro intenta aplanar la córnea, que es curva. La resistencia natural de la córnea a ser deformada y la presión del ojo son los factores que se oponen a dicha aplanación.

- Tonómetro de Goldmann. Fue el primero de aplanación conocido y su uso está muy extendido en la actualidad, ya que se considera muy fiable.

Precisa de instilación de anestésico y el manejo por un especialista, ya que se debe colocar directamente sobre la parte central de la córnea.

El área aplanada es constante y tiene un diámetro de 3,06 mm, por lo que es necesario que la córnea central sea muy regular. Da alteraciones en córneas gruesas y los astigmatismos elevados o las superficies corneales irregulares pueden provocar medidas erróneas.

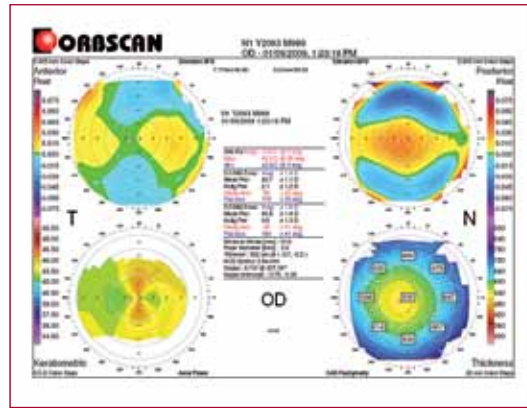


Figura 5.

- Tonómetro Perkins. Puede considerarse una versión portátil del de Goldmann, con la ventaja de que el paciente puede encontrarse en cualquier posición. En el caso del tonómetro de Goldmann, al estar en la lámpara de hendidura, solo se puede utilizar sentado.

- Tonómetro Mackay-Marg (MM). Consiste básicamente en un émbolo montado sobre un muelle, que permite evaluar al paciente en cualquier posición y, además, tomar mediciones en córneas con escaras, edematosas o irregulares. Es poco utilizado en la actualidad.

- Tono-PEN. De contacto electrónico, es una versión más moderna del anterior.

- Tonómetro Draeger. Es similar al de Perkins, pero con un biprisma diferente y un motor electrónico.

2. Tonómetro de aire o neumotonómetro

El fundamento es el mismo que el anterior y trata de deformar la córnea mediante una columna de aire.

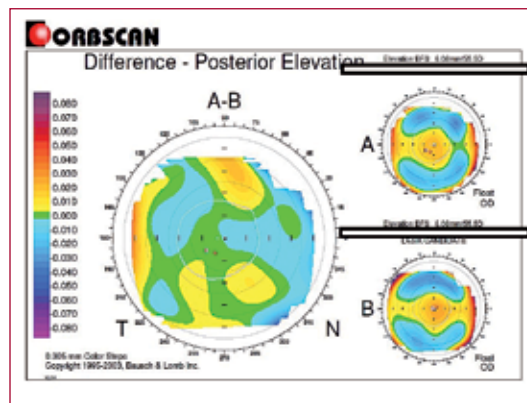


Figura 6.

No se debe olvidar que el grosor de la córnea juega un papel fundamental. Para un grosor estándar podemos estimar la resistencia de la córnea a ser deformada.

Está muy extendido en la actualidad, ya que es automático, no entra en contacto directo con el ojo y puede utilizarse por un óptico-optometrista, aunque, en general, es más inexacto.

Es imprescindible para screening y para comprobar la tensión tras una cirugía ocular, ya que durante los primeros días no conviene tocar la córnea.

3. Tonómetro de indentación

› Tonómetro Schiötz. No se utiliza en la práctica habitual, ya que es poco fiable y tiene numerosas fuentes de error, como la posición del paciente, la limpieza del tonómetro o las modificaciones del valor de rigidez escleral en caso de emetropías elevadas.

4. Tonómetro palpebral.

Miden la PIO a través de párpado, por lo que no requieren uso de anestésico y pueden utilizarse en cualquier lugar y posición.

Se puede concluir que el tonómetro de Goldman es el método más utilizado, aunque debemos conocer otros métodos a los que recurrir en situaciones especiales:

- › Paciente en posición no sentada: utilizaremos Perkins o Draeger.
- › Condiciones anatómicas anormales de la córnea: tonómetro de aire, MM o tono-pen.
- › Exceso de lágrima o poca fijación: tonómetro de aire, tono-pen o MM.
- › Necesidad de determinar la rigidez escleral: Schiötz.
- › No se puede instilar anestesia tópica: tonómetro de aire.
- › Riesgo de infección: tonómetro de aire.

PRUEBAS DIAGNÓSTICAS

Como ya se ha visto, para diagnosticar un glaucoma se deben tener en cuenta varios factores. Existe una serie de pruebas que ayudan al diagnóstico y detec-

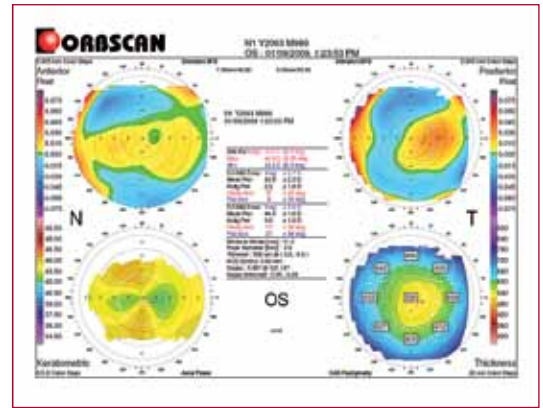


Figura 7.

tan la existencia de glaucoma. A continuación, se citan y describen de forma escueta las pruebas más utilizadas en la práctica clínica.

- › Gonioscopia. Se observa el ángulo iridocorneal mediante lentes. Tiene como ventaja que se realiza en la consulta.
- › Campo visual. Se define como el espacio visible con el ojo inmóvil.

Está disponible una gran variedad de campímetros que se basan en los mismos principios, aunque cada equipo tiene sus características propias.

Los autores discrepan respecto al número de campos visuales recomendados que se deben realizar para que sirvan de línea base.

- › Observación del nervio óptico y la capa de fibras nerviosas:

- En el estudio del nervio óptico se debe observar que el anillo neuro-retiniano sea ovalado y uniforme. En los casos de

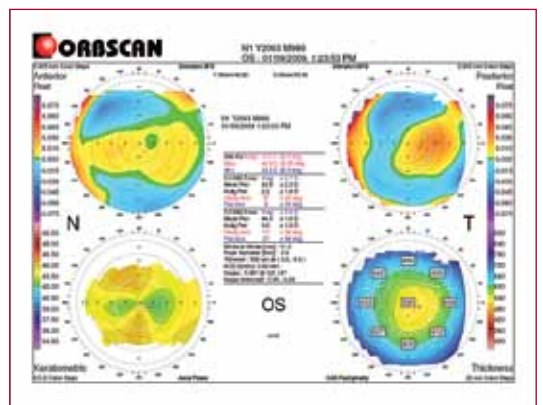


Figura 8.

glaucoma, las alteraciones se producen primero a nivel inferior, superior, nasal y temporal. También es interesante caracterizar el nervio por el cociente excavación/papila (E/P). Cuando alcanza el valor 1 la excavación es total, lo que indica que no hay tejido neuro-retiniano, mientras que en el 0 no hay excavación.

- La capa de fibras nerviosas es difícil de observar y para ello se utiliza el filtro verde. En pacientes con glaucoma se observan disminuidas.

› La tomografía de coherencia óptica (OCT) se basa en la interferometría de baja coherencia. Detecta la superficie anterior de capa de fibras nerviosas hasta el epitelio retiniano de la retina y mide las estructuras del disco.

› La polarimetría láser mide el espesor de las fibras nerviosas, basándose en las propiedades polarizantes de la capa de fibras nerviosas.

Para el diagnóstico de glaucoma, es importante que exista coherencia entre los resultados de las pruebas.

El motivo por el que a la paciente de este trabajo no se le realizan estas pruebas es que la paciente ya padeció una subida de la tensión controlada. Los daños estructurales asociados al glaucoma suceden tras una larga exposición de las fibras del nervio óptico a tensiones altas. Por su parte, en la observación del fondo de ojo, así como en el ángulo en cada revisión, no se mostró ningún cambio que justificase la realización de dichas pruebas.

TRATAMIENTOS

Los tratamientos que se administran en casos de hipertensión ocular o glaucomas son variados, pudiendo diferenciarse entre el grupo de los quirúrgicos, los colirios y otras técnicas, como iridotomías.

Entre los colirios que se suministran se observan varios grupos que se diferencian por su mecanismo de acción:

› Parasimpaticomiméticos. Tienen función miótica y su acción se basa en incrementar la salida del humor acuoso. Como efectos adversos aparecen la miopización transitoria y los espasmos.

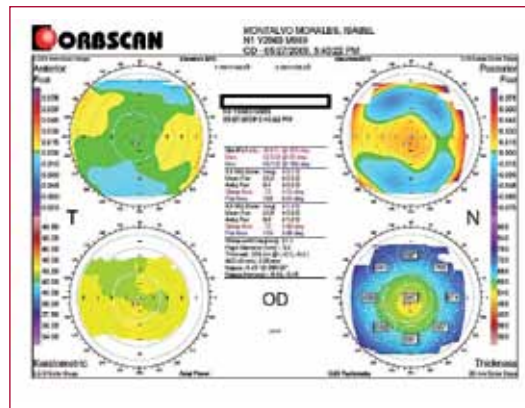


Figura 9.

Está indicado en casos de glaucomas de ángulo estrecho y por cierre angular.

› Simpaticomiméticos. Actúan reduciendo la producción del humor acuoso, relacionado con la disminución del flujo sanguíneo. Se prescriben en glaucomas de ángulo abierto. Provocan efectos adversos con frecuencia, como palpitaciones, hipotensión arterial e insomnio.

› Betabloqueantes. Reducen la producción de humor acuoso, pero no está claro cómo funcionan. Se desaconsejan en pacientes con problemas respiratorios y cardíacos.

Se utilizan en casos de glaucoma de ángulo abierto, secundarios o de ángulo estrecho tras realizar iridotomías y asociados a tratamientos con iridotomía.

› Inhibidores de la anhidrasa carbónica. Reducen al 50% la producción de humor acuoso, y esto se logra disminuyendo la acción de la anhidrasa carbónica. Se utilizan junto con otros tratamientos y se indican en glaucomas mal controlados.

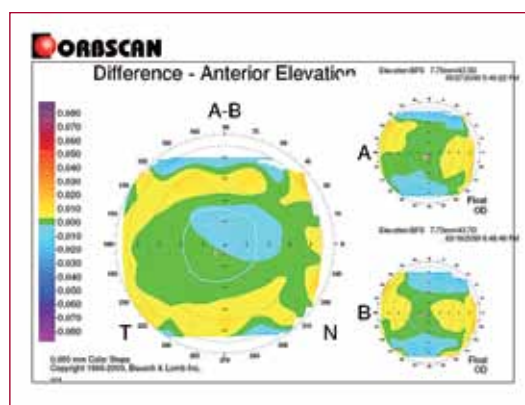


Figura 10.

Como efectos adversos se observa un amplio abanico de molestias, entre las que se incluyen miopía transitoria, neofropatía y reacciones cutáneas.

➤ Inhibidores tópicos de la anhidrasa carbónica. Al igual que los anteriores, reducen la producción de humor acuoso inhibiendo la anhidrasa carbónica (en este caso disminuye el 25%). Los efectos secundarios son más leves que los anteriores: blefarconjuntivitis, picor, escozor y visión borrosa.

Se indican en glaucoma de ángulo abierto y de ángulo estrecho o secundarios. No se recomiendan en pacientes con descompensación corneal ni durante el embarazo o lactancia.

➤ Prostaglandinas-lípidos hipotensores. Facilitan la circulación del humor acuoso por el músculo ciliar, pasando del espacio supraciliar y el supracoroideo. Se usan en glaucomas de ángulo abierto y secundarios no inflamatorios y en los de ángulo estrecho asociados a mióticos o iridotomías, y están desaconsejados en los inflamatorios y en caso de queratitis herpética.

Entre los efectos adversos destacan irritación ocular, hiperemia, pigmentación iridiana e hipertriosis de pestañas.

En casos más avanzados o cuando no responde al tratamiento farmacológico, se recomienda tratamiento quirúrgico. En este caso no está indicado, por lo que no se comentará.

DISCUSIÓN

En el caso planteado, lo más común es pensar que la refracción fue variable y experimentó una recidiva. Muchos profesionales hubiesen defendido un problema en la intervención y abogarían por una reintervención pasados tres meses de la cirugía, estando estable la refracción.

Pero resulta significativa la rapidez con la que se ocasiona dicha modificación. Este hecho nos debería hacer analizar el problema en mayor profundidad.

Aunque esta paciente presentase una PIO de 9 mmHg, se recomienda calcular en función del espesor corneal y tener en

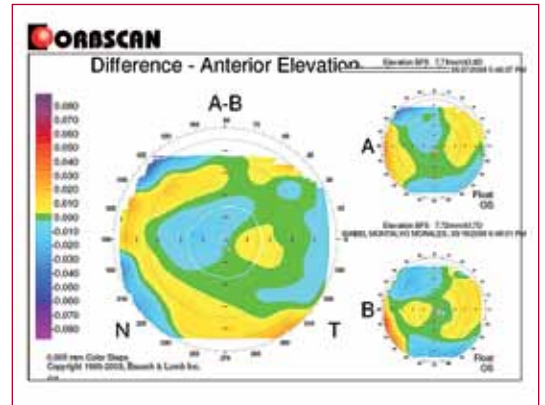


Figura 11.




Figura 12.

cuenta otros factores, ya que, como se ha visto, la hipertensión ocular, así como el glaucoma, no solo es debida a la tensión alta sino que se relaciona con más factores.

Por último, es interesante conocer los efectos secundarios de los fármacos prescritos a cada paciente, lo cual nos ayudará a comprender mejor el caso planteado.

CONCLUSIONES

Es importante que se abandone la idea de que el glaucoma solo se relaciona con tensiones oculares altas, como se ha podido ver en el caso. Asimismo, resulta interesante conocer el ojo y considerar y analizar cada caso aisladamente. ↷)

Bibliografía

- Tonometría. Ventajas e inconvenientes de los diferentes instrumentos. Massimo G. Bucci (octubre 1997).
- Tonometría. Técnicas de medida: utilidad clínica. Carlos García Resúa. Eva Yebra-Pimentel Vilar (2007).
- Cirugía refractiva: soluciones ópticas a sus fracasos. A Lopez Alemany. Ulleye.
- Cirugía refractiva : sinopsis en color. L. Probst, J. Doane. Masson.
- Consulta de glaucoma. J. García Feijoo. Alcon.