

Patrocinado por:



## Autor:

Gema Martínez Florentín, O.C. 12.321

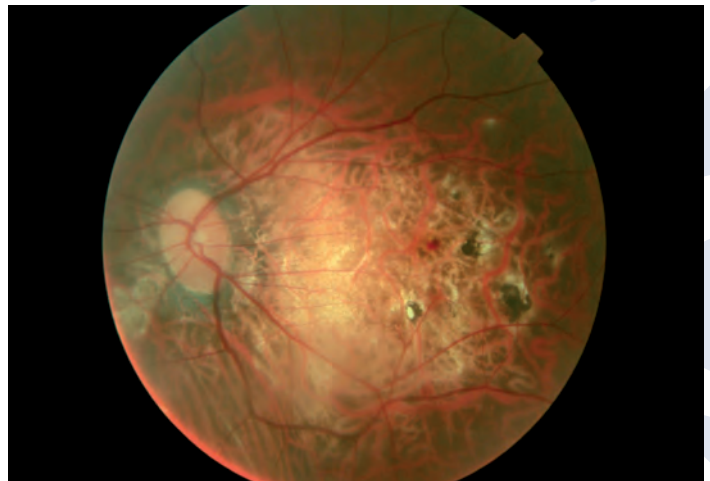
## Descripción

### HEMORRAGIA MACULAR

Mujer de 33 años, con miopía magna en ambos ojos y problemas asociados en retina, viene a revisión con sus lentes de contacto rígidas permeables a los gases por disminución de la visión en el ojo izquierdo. Refiere una mancha negra y observa los objetos torcidos con ese ojo.

Se hace retinografía y se observa una hemorragia macular en el ojo izquierdo.

Se refiere al oftalmólogo, que confirma hemorragia y realiza OCT para comprobar que no era intrarretiniana. La paciente está en observación en espera de que la hemorragia se reabsorba por sí sola desde hace dos meses.



## Autor:

Eva Barrado Navascués, O.C. 7.033  
Jacinto Santodomingo Rubido, O.C. 12.130  
María José Rubido Crespo, O.C. 9.173

## Descripción

### CONJUNTIVITIS PAPILAR Y DEPÓSITOS EN LALENTE DE CONTACTO

Hipermetrópe moderado usuario de lentes de contacto de hidrogel de silicona en modalidad de uso prolongado. Se presenta con síntomas de picor y escozor ocular, y con una agudeza visual decimal corregida con sus lentes de contacto de 0,3 unidades. Se observa secreción mucopurulenta y legañas características de una infección bacteriana, conjuntivitis papilar y una excesiva adherencia de depósitos a la superficie de la lente de contacto.

Se remite al paciente a un médico oftalmólogo para tratamiento infeccioso. Posteriormente se le adaptan unas nuevas lentes de contacto de hidrogel de silicona con las que alcanza una agudeza visual de 0,6 unidades decimales visuales. Se le recomienda mantener una mejor higiene ocular, además de un mantenimiento más meticuloso de sus lentes de contacto. También se le recomienda llevar a cabo exhaustivos seguimientos oculares regularmente, así como en cualquier momento que experimente signos y síntomas oculares indeseados.

