

Ortoqueratología para hipermetropía

Ophthalmic Physiol Opt. 2009 Nov;29(6):584-92. Epub 2009 Aug 3.

El efecto del diámetro de la zona de tratamiento en la ortoqueratología hiperópica

Gifford P, Swarbrick HA.

School of Optometry and Vision Science, University of New South Wales, Sydney, NSW 2052, Australia. pjgifford@unsw.edu.au

OBJETIVO. Investigar la evolución de los cambios de diámetro en la zona de tratamiento con el uso de lentes de ortoqueratología hiperópica, desde una hora en un ojo abierto hasta siete noches en un ojo cerrado.

MÉTODOS. Se adaptó a doce sujetos con lentes de ortoqueratología hiperópica rígidas. Las lentes se utilizaron en el ojo abierto durante una hora y en el ojo cerrado durante una noche, separado por un periodo de descanso de cuatro días. Se midieron los cambios en la agudeza visual mejor corregida y la topografía corneal (Medmont E-300) tras el uso de las lentes. La zona de tratamiento, que comprendía la zona central curvada y la zona anular aplanada circundante, se midió con la topografía corneal. Posteriormente, diez sujetos utilizaron el mismo diseño de lentes durante siete noches, y se efectuaron mediciones después de quitárselas y ocho horas más tarde en los días 1 y 7.

RESULTADOS. Tanto la zona central curvada como la zona anular aplanada circundante fueron aparentes tras una hora de uso de lentes de ortoqueratología hiperópica. La zona central curvada decreció, mientras que la zona anular aplanada se incrementó con periodos más largos de uso de las lentes. La agudeza visual mejor corregida se redujo con periodos más largos de uso de las lentes y se asoció con una disminución de la zona central curvada ($r = -0.866$, $p < 0.001$) y un aumento de la zona anular aplanada ($r = 0.447$, $p < 0.05$).

CONCLUSIONES. La asociación entre los cambios en el tamaño de la zona de tratamiento y las reducciones en la agudeza visual mejor corregida sugiere que una zona central curvada puede conducir a mejores resultados visuales en la ortoqueratología hiperópica.

PMID: 19663928 [PubMed - indexed for MEDLINE]

Optom Vis Sci. 2009 Apr;86(4):e306-11.

Mecanismo para el moldeado corneal en la ortoqueratología hiperópica

Gifford P, Au V, Hon B, Siu A, Xu P, Swarbrick HA.

FAAO School of Optometry and Vision Science, University of New South Wales, Sydney, New South Wales, Australia.

OBJETIVO. Investigar el mecanismo subyacente a la ortoqueratología hiperópica, comparando el efecto clínico a corto plazo de las lentes antes y después de la fenestración de la lente central.

MÉTODOS. Se adaptó a doce sujetos (con edades comprendidas entre 21 y 24 años) con lentes de ortoqueratología hiperópica rígidas (BE Enterprises/Capricornia) en un solo ojo. El otro ojo, que no llevaba lente, actuó como control. Se igualaron las especificaciones de la lente para proporcionar el mismo perfil de película lagrimal post-lente en todos los sujetos. Se usaron las lentes no fenestradas en el ojo abierto durante una hora y en el ojo cerrado durante cuatro noches. Se midieron la refracción equivalente esférica subjetiva y la topografía corneal (Medmont E300) al inicio, después de una hora de uso de la lente, y en la hora siguiente a despertarse en los días 1 y 4 tras haberlas utilizado por la noche. Se enviaron las lentes para tres fenestraciones de 0.75 mm dentro de la zona óptica central, y se volvió a utilizarlas y a realizar las correspondientes mediciones.

RESULTADOS. Se produjo un cambio estadísticamente significativo respecto a los valores iniciales en todas las

variables y en todas las visitas en los ojos que llevaban lentes. La refracción cambió tras una hora de uso de las lentes, con un mayor efecto tras haberlas llevado puestas toda la noche. El encorvamiento corneal central fue sólo estadísticamente significativo después del uso nocturno. Las fenestraciones centrales no llevaron a una diferencia en los efectos clínicos en cualquier variable. Sin embargo, se hizo aparente una correlación entre el cambio en la curvatura corneal apical y el cambio refractivo sólo después de la fenestración de la lente.

CONCLUSIÓN. Se estableció un efecto ortoqueratológico hiperópico después de una hora con un efecto incrementado tras un tiempo mayor de uso de las lentes. Las fenestraciones centrales no afectaron a los resultados clínicos, lo que indica que la compresión corneal efectuada por la lente en la región para-central, en oposición a la succión central post-lente de la película lagrimal, puede ser el mecanismo principal detrás del efecto clínico de la ortoqueratología hiperópica.

PMID: 19225436 [PubMed - indexed for MEDLINE]

Optom Vis Sci. 2008 Dec;85(12):1165-71.

Cambios en la topografía corneal durante la primera semana de ortoqueratología hiperópica nocturna

Gifford P, Swarbrick HA.

School of Optometry and Vision Science, University of Sydney, New South Wales, Australia.

OBJETIVO. Investigar la evolución a lo largo del tiempo de los cambios topográficos corneales y refractivos.

MÉTODOS. Se adaptó a diez adultos jóvenes con lentes de ortoqueratología hiperópica rígidas (BE Enterprises, Capricornia) para corregir +1.50 D en un solo ojo. El otro ojo, que no llevaba lente, actuó como control. Las lentes se utilizaron por la noche durante un periodo de 7 días y se midieron los cambios en la refracción subjetiva y la topografía corneal tras el uso de las lentes por la mañana y por la tarde 8 horas después. Después de un periodo de descanso de dos semanas, ocho de los sujetos repitieron el estudio con el mismo diseño de la lente, pero para +3.50 D. El grosor corneal central se midió en este grupo utilizando un pachometro de ultrasonidos.

RESULTADOS. Se produjeron cambios estadísticamente significativos respecto a los valores iniciales en todas las variables y en todas las visitas en los ojos que llevaban las lentes. La córnea central experimentó un encorvamiento y la córnea medio-periférica se aplanó tras una noche de uso para ambos objetivos refractivos, con un mayor efecto y una mayor retención de su efecto hacia el

día 7. El objetivo refractivo de +1.50 D se alcanzó hacia el día 7. Sin embargo, el objetivo de +3.50 D no se alcanzó, y mostró una mayor variabilidad de sus resultados. No hubo cambio estadísticamente significativo en el grosor corneal central con la lente de +3.50 D en las visitas vespertinas en los días 1 o 7.

CONCLUSIONES. La evolución de los cambios topográficos corneales y refractivos en la ortoqueratología hiperópica es análoga a la de la ortoqueratología miópica. La mayoría de los cambios en las variables refractivas y topográficas ocurre en el día 1, con una regresión del efecto durante la jornada, pero una mayor retención de ese efecto en torno al día 7. Los resultados refractivos fueron menos predecibles con la lente de +3.50 D que con la de +1.50 D. No se produjo un cambio de los valores iniciales en el grosor corneal central en las visitas vespertinas a pesar de la retención significativa del efecto ortoqueratológico. Esto sugiere que el cambio corneal principal en ortoqueratología hiperópica puede ser el adelgazamiento corneal medio-periférico antes que el engrosamiento corneal central.

PMID: 19050471 [PubMed - indexed for MEDLINE]

Cont Lens Anterior Eye. 2008 Feb;31(1):29-37. Epub 2007 Oct 2.

Cambios morfológicos en el epitelio del gato después del uso continuo de lentes de ortoqueratología. Estudio piloto.

Choo JD, Caroline PJ, Harlin DD, Papas EB, Holden BA.

Vision Cooperative Research Centre, Sydney, NSW, Australia. j.choo@ier.org.au

Comentario en: *Cont Lens Anterior Eye*. 2008 Aug;31(4):177-8.

OBJETIVO. Investigar la secuencia de cambios morfológicos a lo largo del tiempo en el epitelio del ojo del gato durante el uso continuo de lentes de ortoqueratología.

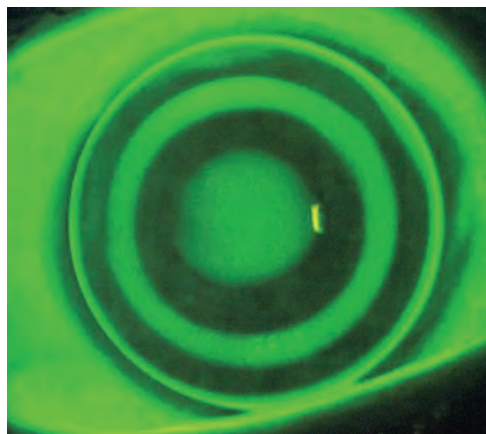
MÉTODOS. Se utilizaron cuatro gatas de dos años. Una, que no llevó las lentes de contacto, sirvió como sujeto de control, y tres utilizaron lentes personalizadas Paragon CRT para la corrección miópica e hiperópica en los ojos derecho e izquierdo, respectivamente. Las lentes se utilizaron de forma continua y se procedió a la eutanasia de los animales después de 4 horas, 8 horas y 14 días. El tejido corneal se fijó y se tiñó con hematoxylin y eosin para la evaluación histológica y la medida del grosor epitelial.

RESULTADOS. El grosor epitelial medio de los ojos control en el

centro (38±1 microm) y la medio-periferia (3.0 mm desde el centro, 38±2 microm) de la córnea fue similar. El grosor epitelial en los ojos miopes corregidos mostró un adelgazamiento progresivo en el centro y un engrosamiento progresivo en la media-periferia con un tiempo incrementado de uso. Los ojos hiperópicos corregidos mostraron el patrón opuesto de ensanchamiento epitelial progresivo en el centro y adelgazamiento en la media-periferia con el tiempo de uso de lentes.

CONCLUSIONES. El epitelio parece desempeñar un papel determinante en los cambios inducidos por las lentes de ortoqueratología. Los efectos epiteliales dependían del tiempo y el diseño de la lente. Se necesitan más estudios para determinar los mecanismos responsables de estos cambios.

PMID: 17913568 [PubMed - indexed for MEDLINE]



Fluoresceinograma de una lente CRT-H para hipermetropía.